

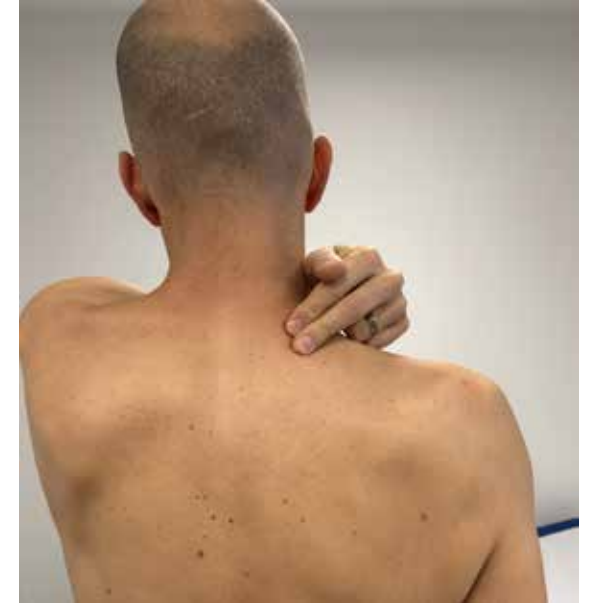# Fallvorstellung Funktionsdiagnostik am CTÜ Dysfunktionskriterien MIP Mobilisation

Dr. med. Martina Gerber  
Allgemeine Innere Medizin FMH


Hausärztin, Baar, ZG  
Dozentin SAMM

# Anamnese

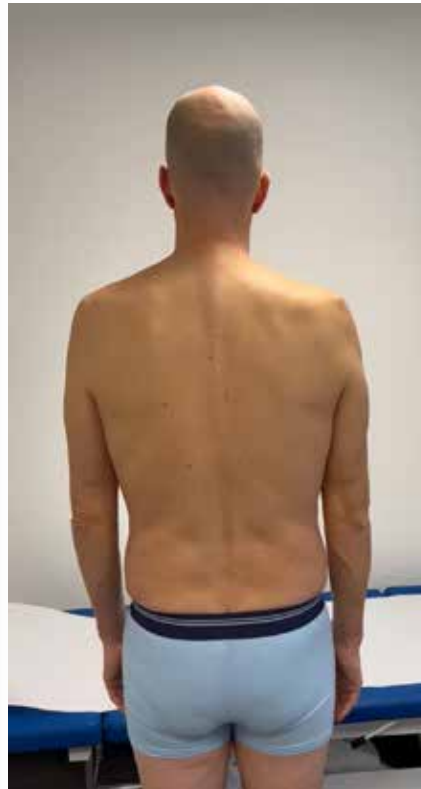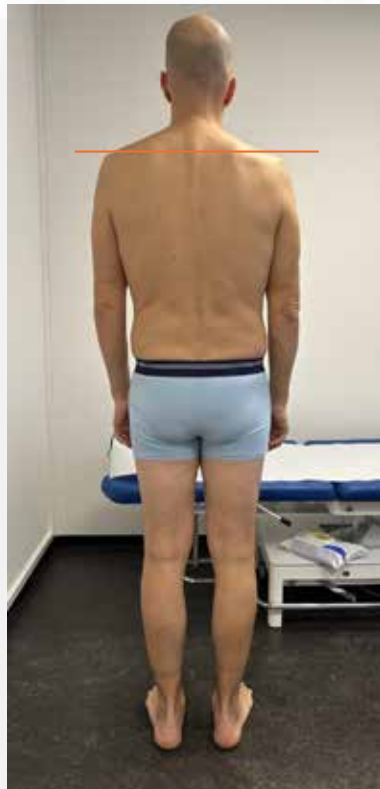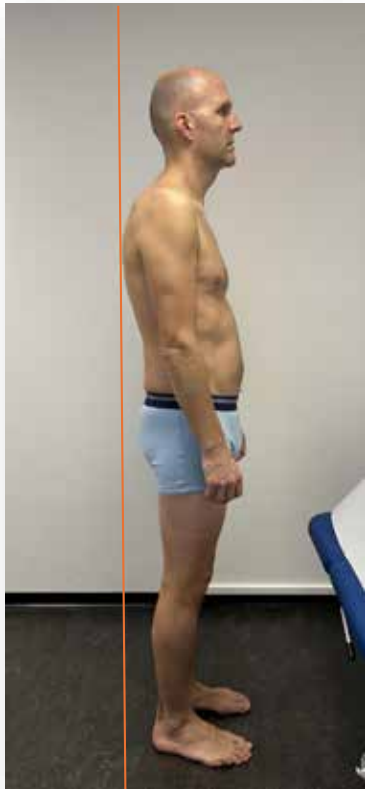- 47-jähriger Lehrer
- Nackenschmerzen seit 1 Woche  
Blockadegefühl bei Kopfdrehung nach rechts  
VAS 4-6/10, stechend, drückend
- Am Abend mehr Beschwerden als am Morgen
- Rezidivierende Schmerzphasen seit einem Jahr
- Vorübergehend Besserung: Wärme, NSAR
- Kein Trauma, keine Ausstrahlungen
- PA  
Lumbale Rückenschmerzen bis vor halbem Jahr, alle 2 Wochen  
Physio und Yoga, neu mit Schwimmen begonnen,  
aber hier auch Einschränkungen/Schmerzen bei der Atmung (Freistil)







# Untersuchungsablauf stehend - global



- Kyphosierung
- Kopf-/Schulterprotraktion
- Becken gerade  
WS im Lot  
keine BLD
- Scapuladyskinesie rechts

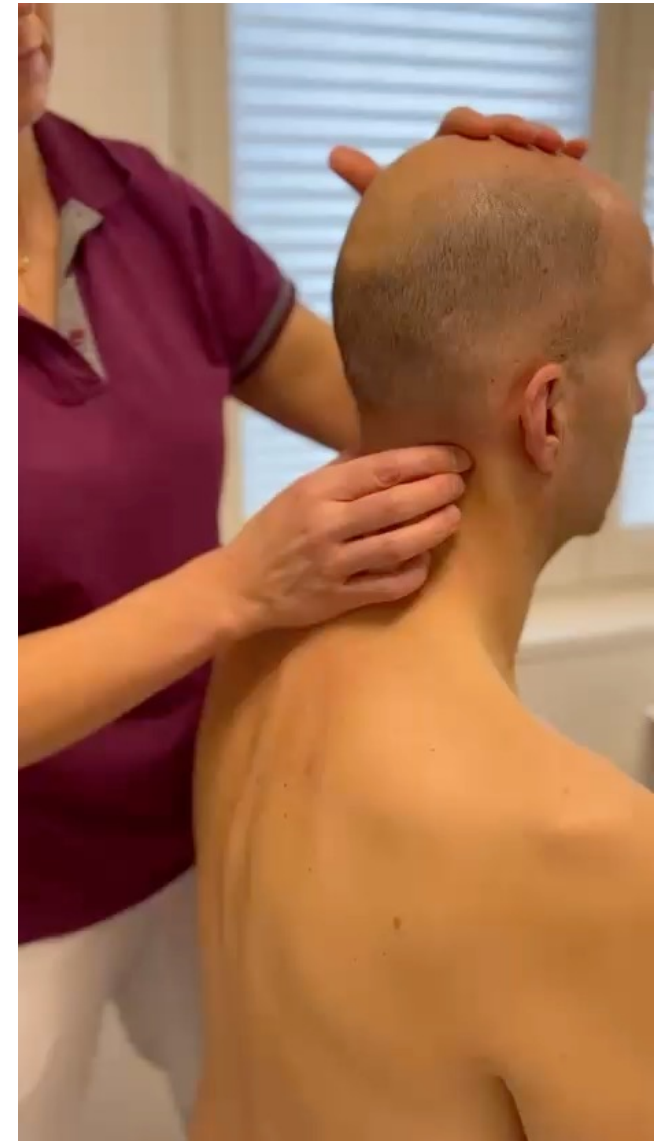
# Bewegungspalpation HWS

- M** Hypomobilität C3/4 rechts
- I** Irritation - palpable und druckdolente Verquellung periartikulär
- P** Provokation bei Konvergenz rechts

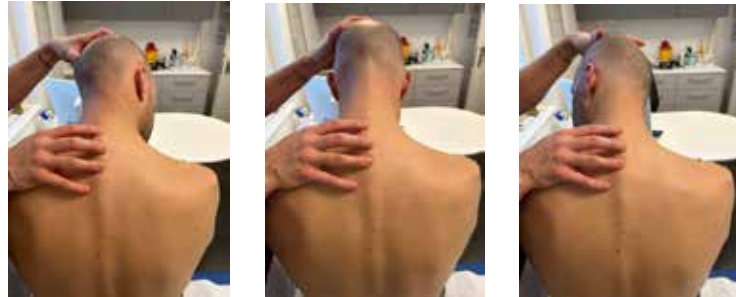Zunahme von Spannung und Palpationsbefund in die eingeschränkte Richtung

Divergenz schmerzfrei

Segmentale Dysfunktion C3/4 rechts

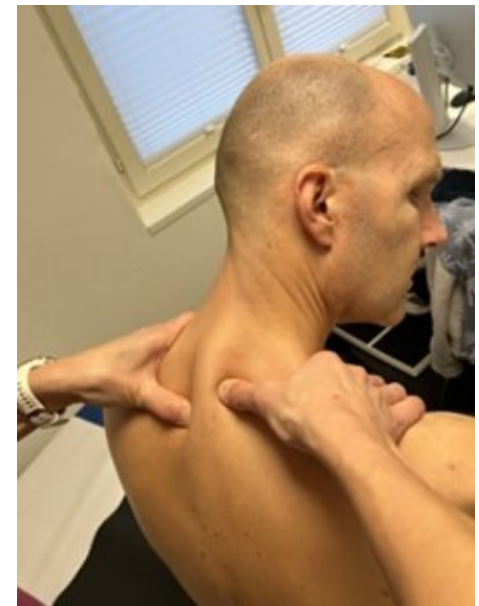


# Bewegungspalpation CTÜ



- M** Hypomobilität Th2/3 rechts
- I** Irritation - palpable und druckdolente Verquellung periartikulär
- P** Provokation in Richtung der Einschränkung  
Gegenrichtung schmerzarm

Segmentale Dysfunktion Th2/3 rechts



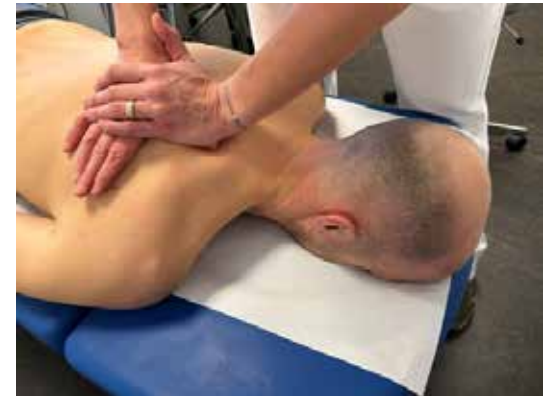# Untersuchungsablauf Bauchlage

Federtest und Provokation über Proc. spinosi  
Bestätigung **Dysfunktion Th2/3 rechts**

Bewegungsprüfung Rippen

- M** eingeschränkte Beweglichkeit Rippe 2 rechts
- I** Irritation Angulus Costae
- P** Provokation in Richtung Expiration

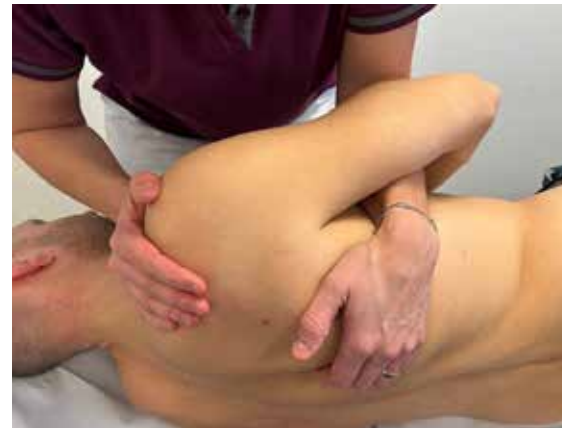**Dysfunktion Rippe 2 rechts**



## Myofasziale Befunde

- M. trapezius desc re>li, M. levator scapulae rechts
- M. infraspinatus re>li, M. pectoralis minor > major rechts
- Mm. scaleni ant+post rechts, M. subscapularis rechts

- Thorakoskapuläres Gleiten rechts eingeschränkt





# Interpretation der Befunde - MANSZ

- Erfüllte Dysfunktionskriterien **MIP** C3/4 rechts, Th2/3 rechts und Rippe 2 rechts  
mit freien Richtungen ➡ gerichteter Bewegungsschmerz

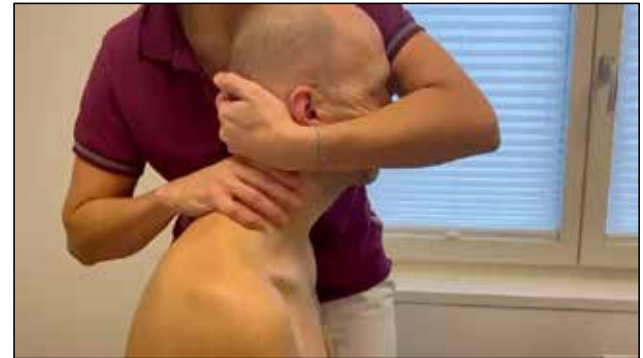- Keine Bildgebung nötig



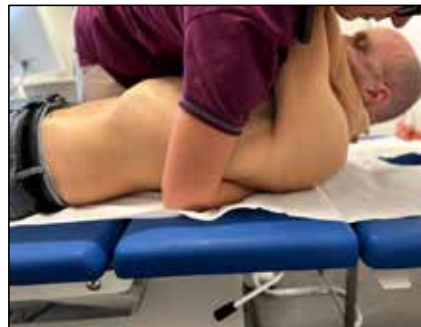- Myofasziale Beschwerden whs. sekundär, Stabilisationfunktion verdächtig

# Probebehandlung

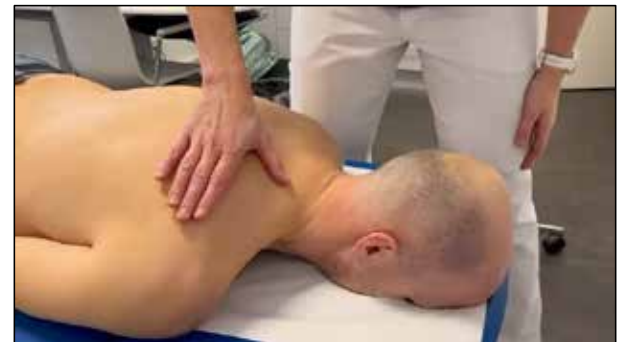- MOI C3/4 rechts



- MOI Th2/3  
(a.p. Distraction)



- NMI Rippe 2 rechts



# Verlauf und Nachsorge

**Unmittelbar** deutliche Besserung

- Schmerz nicht mehr so «giftig», noch Spannung lokoregional
- «Freiheitsgefühl» bei Bewegung

## Re-TEST - TTT

Besserung der Beweglichkeit in Rotation nach rechts  
Reduktion der myofasziellen Befunde

Restbeschwerden **MANSZ**

**M** Myofasziale Behandlung - Schultergürtel/Nacken

**S** Stabilität – Haltung – Ergonomie – Edukation

Vielen Dank für die  
Aufmerksamkeit

